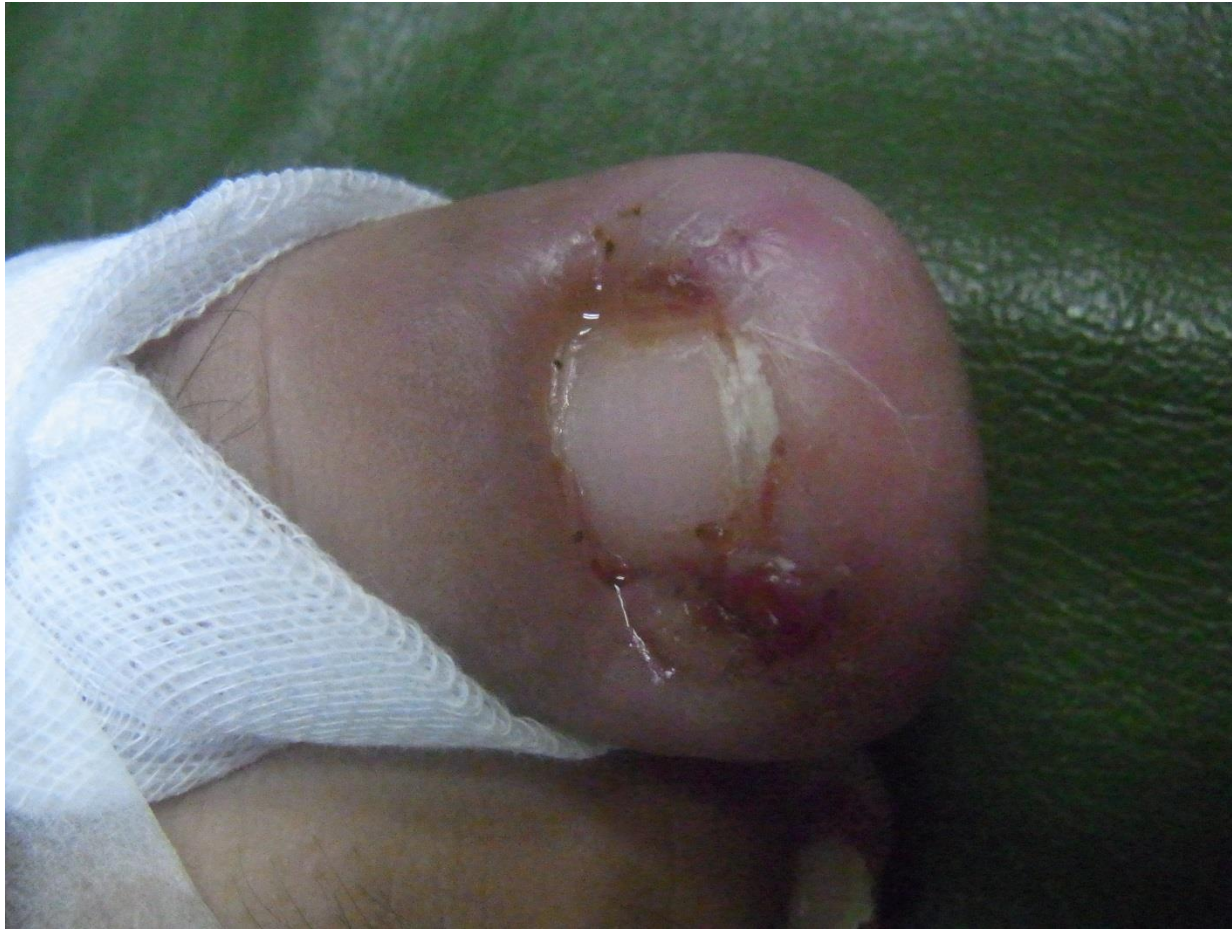
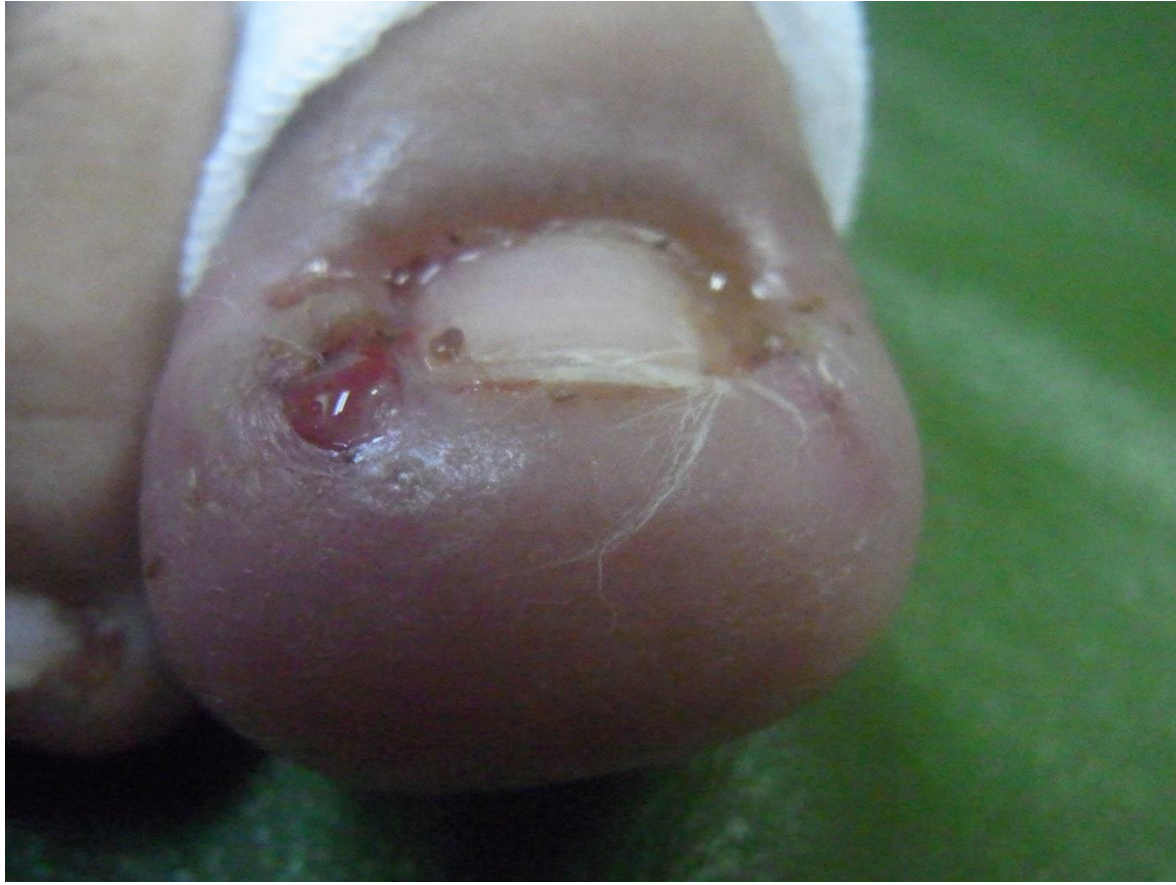


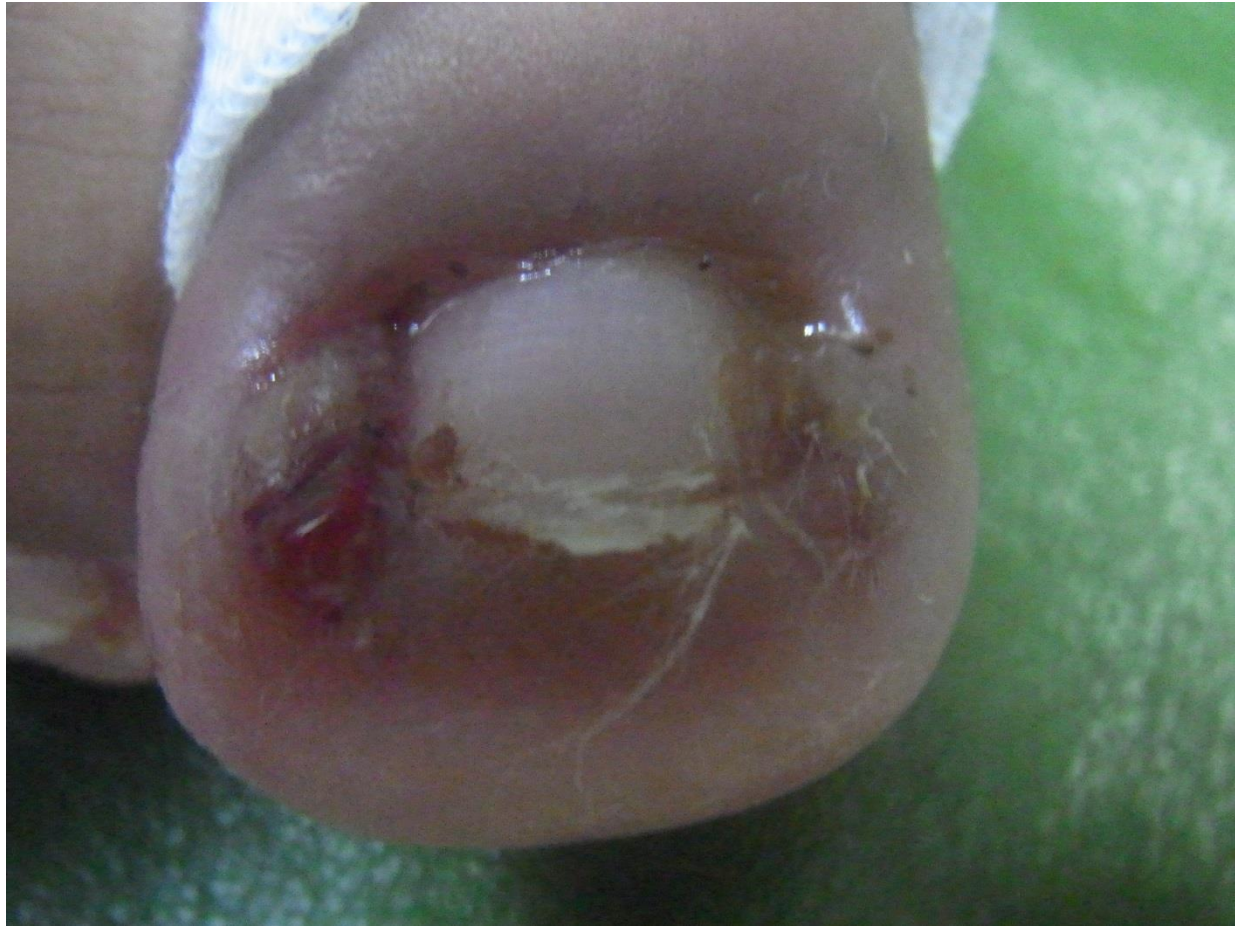<Gさん 25歳 男性>

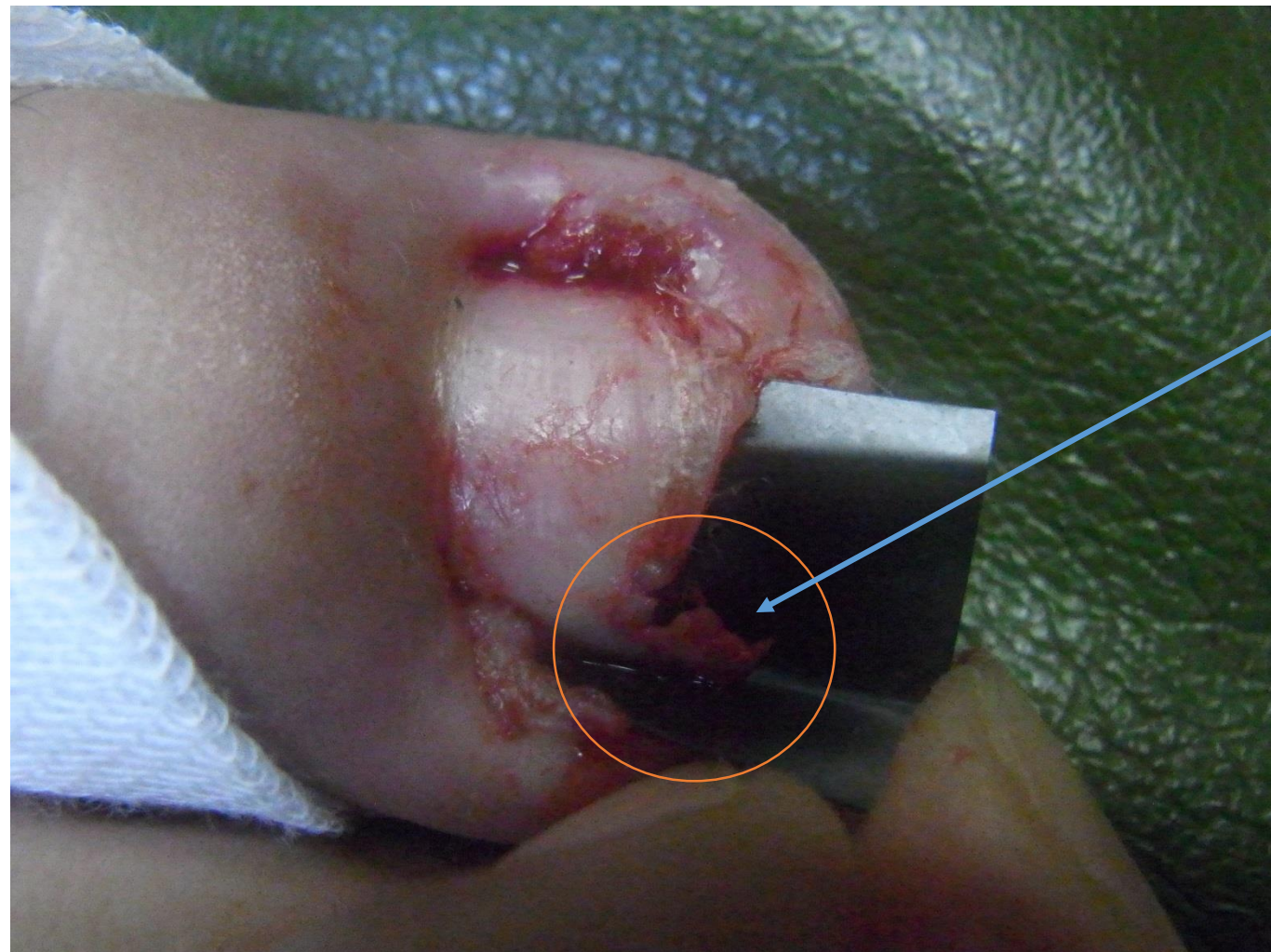これも縮こんで、  
皮膚に埋もれたようになっている爪。  
なんか、いつもズキズキしてるんっスよ。



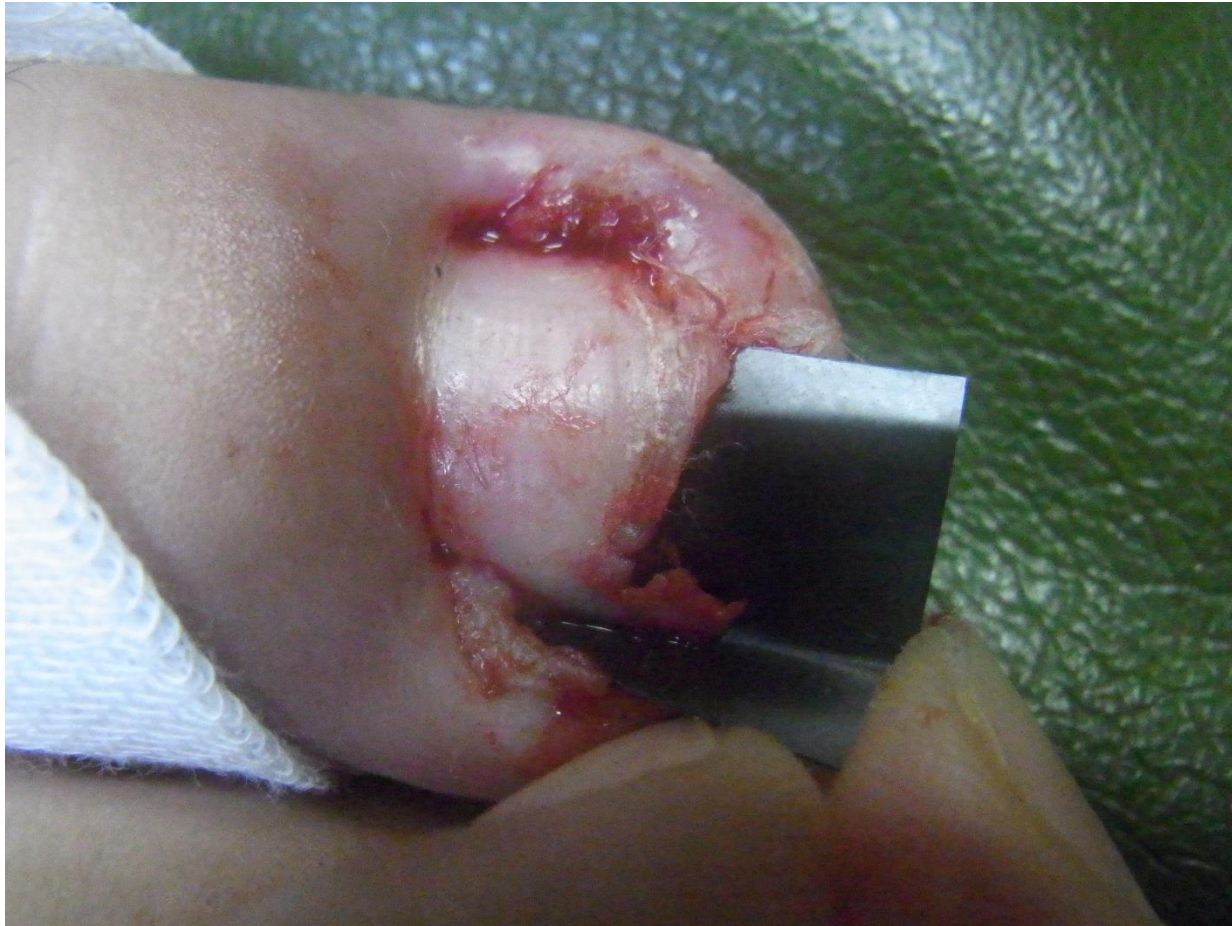爪はたしかに皮膚に埋もれてます



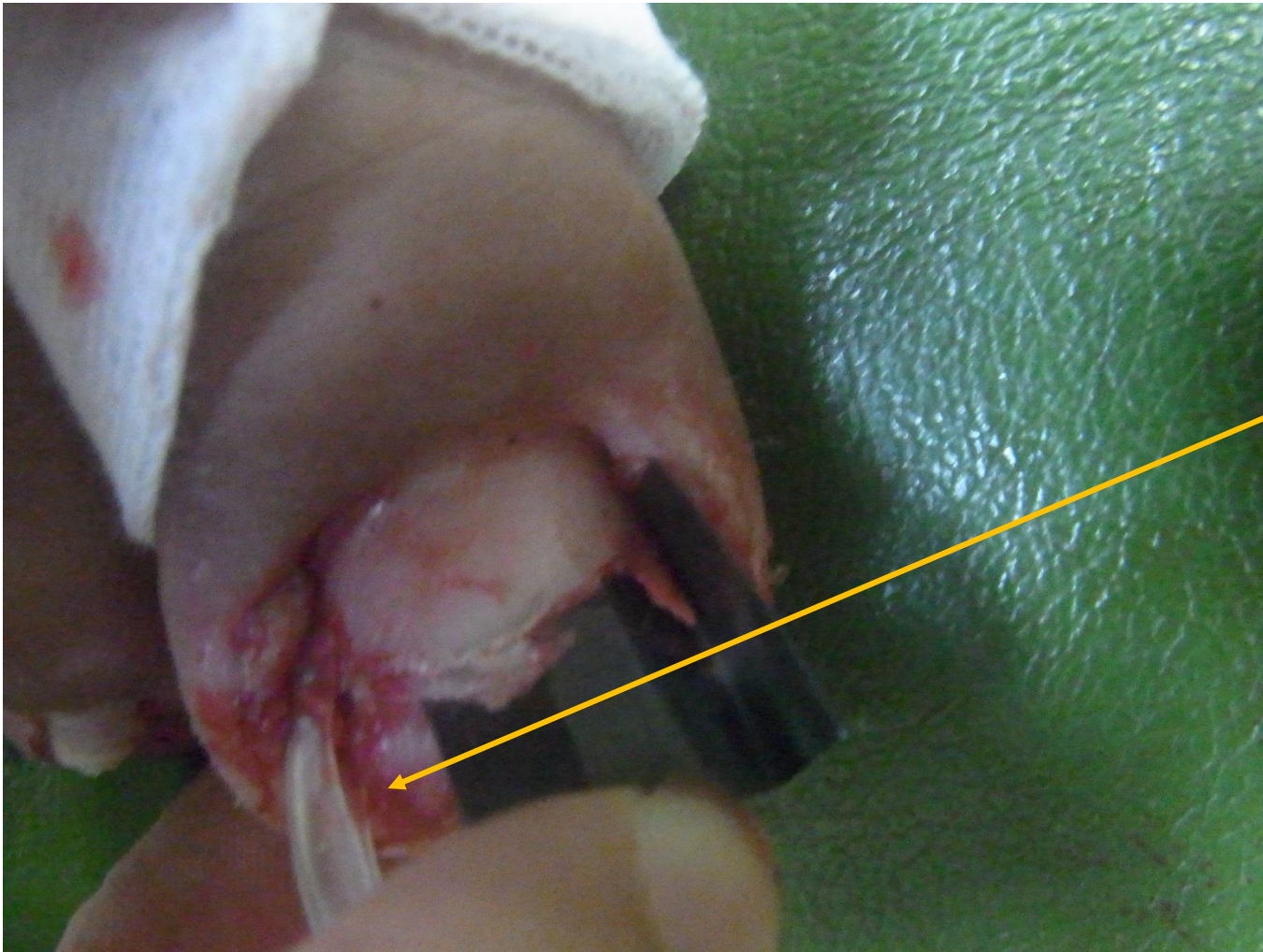
沈下、埋没って、どこですか



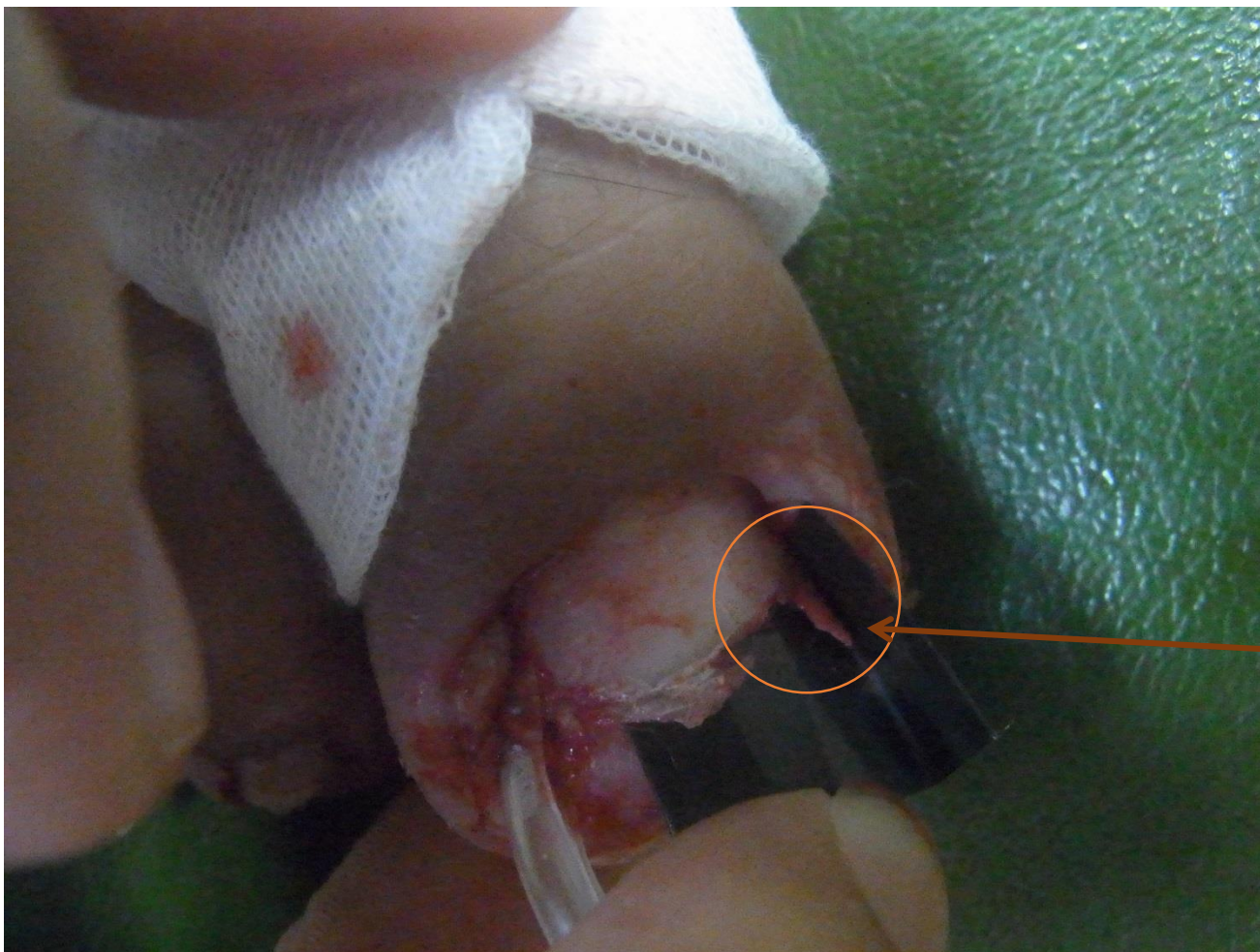爪の端の皮膚の下を探ると、  
ごっつい爪刺が  
隠れてました。



こういうのをみつけると、  
やったあって感じです



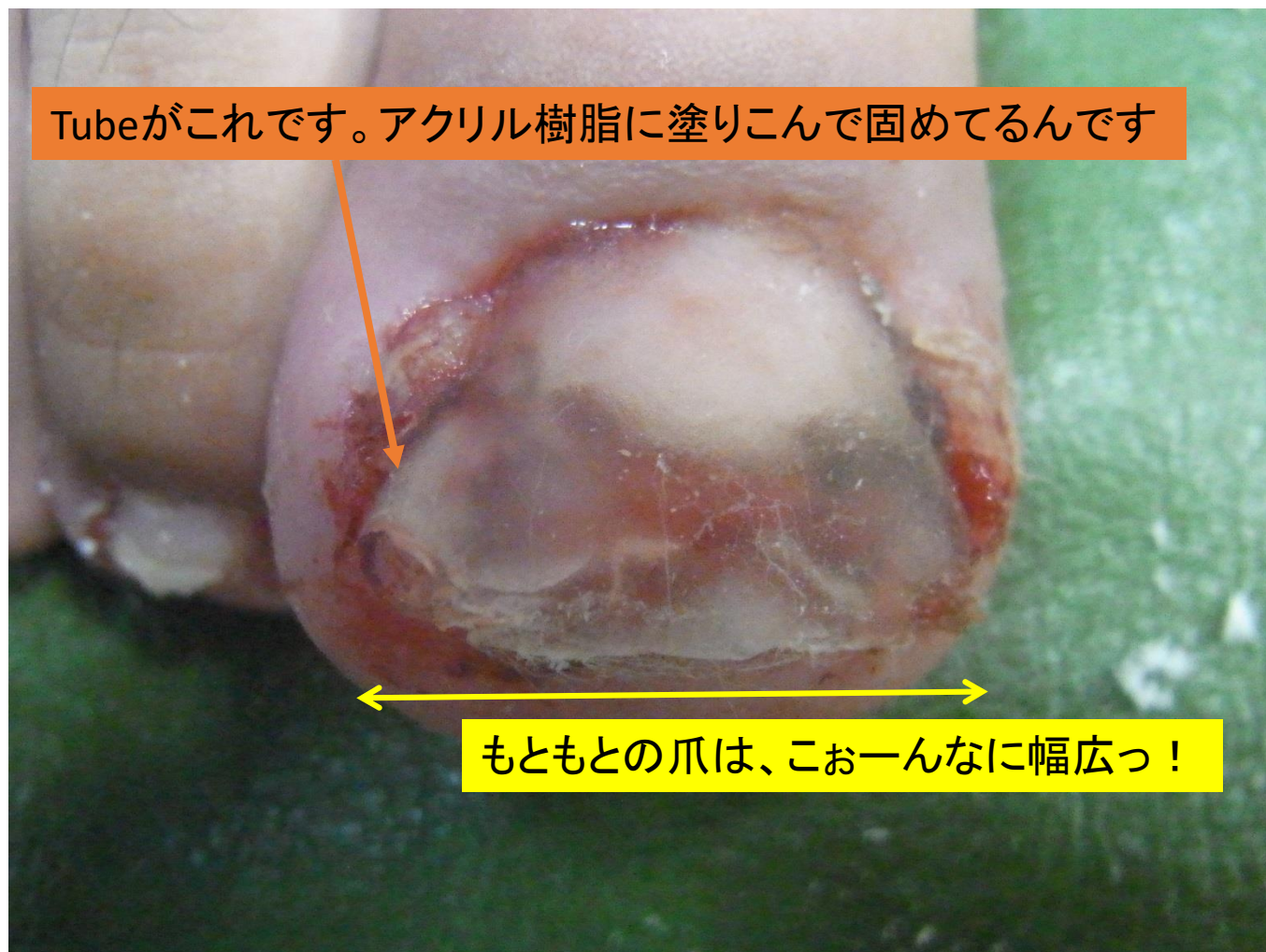
人工爪を作成する「のりしろ」が少なかったので、  
Tube splintingを併用しました。



逆側は充分「のりしろ」があったので人工爪で

(こちらにも爪刺が隠れてました)

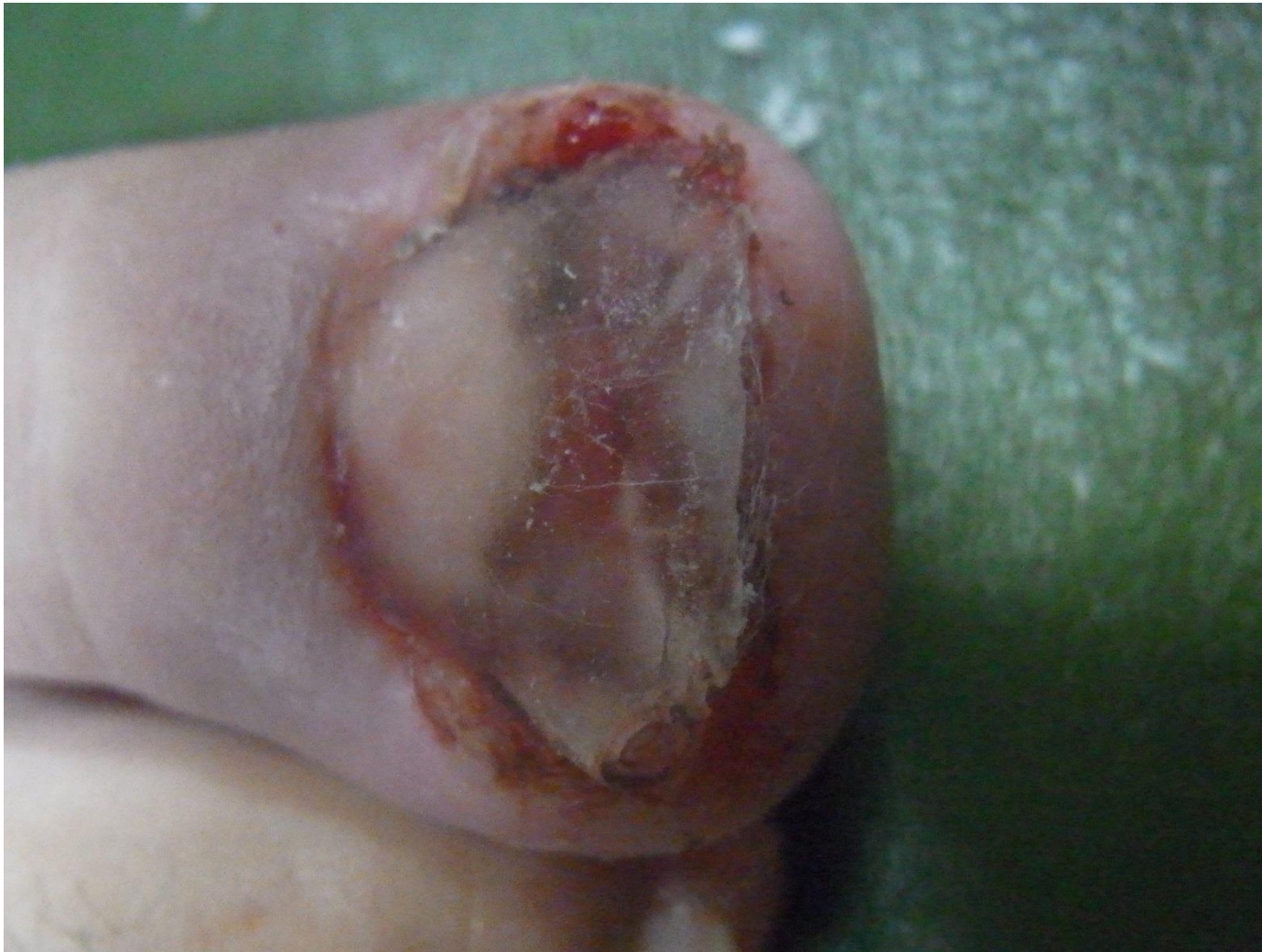Tubeがこれです。アクリル樹脂に塗りこんで固めてるんです



もともとの爪は、こおーんなに幅広っ！

で、こうなる





別の角度からは、こう。  
後日の写真がないので恐縮ですが、  
この処置である程度  
爪甲を伸延したところから、  
さらにダメ押しで超弾性wire処置に変更し、  
終了に至りました。