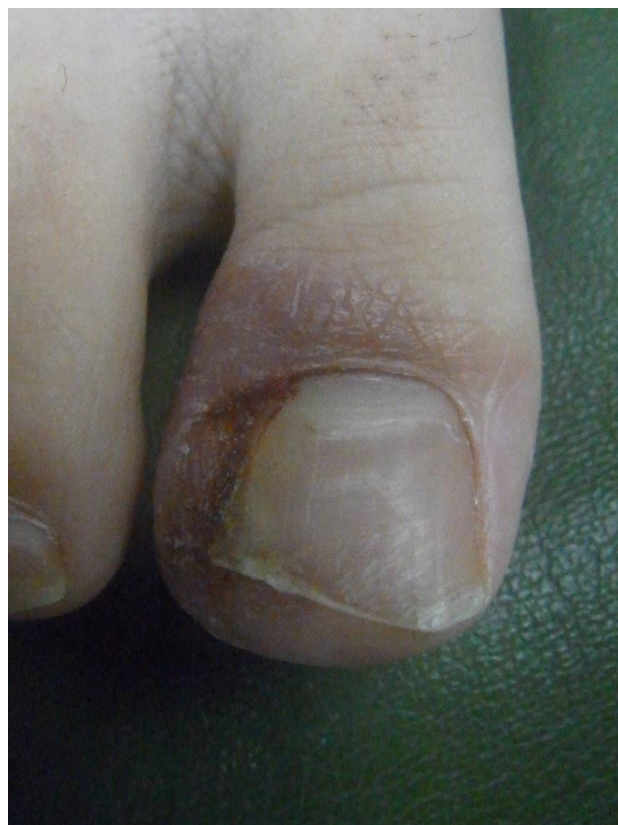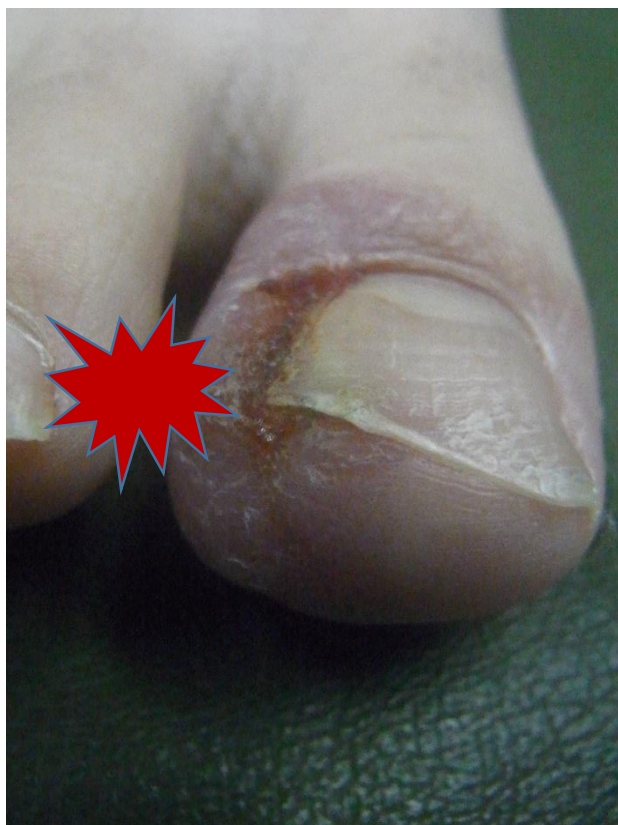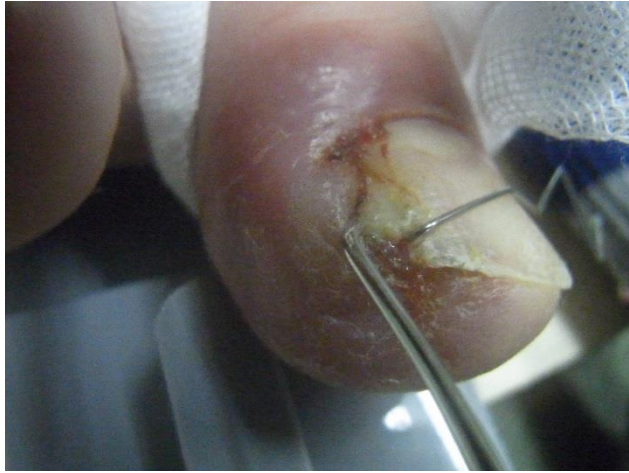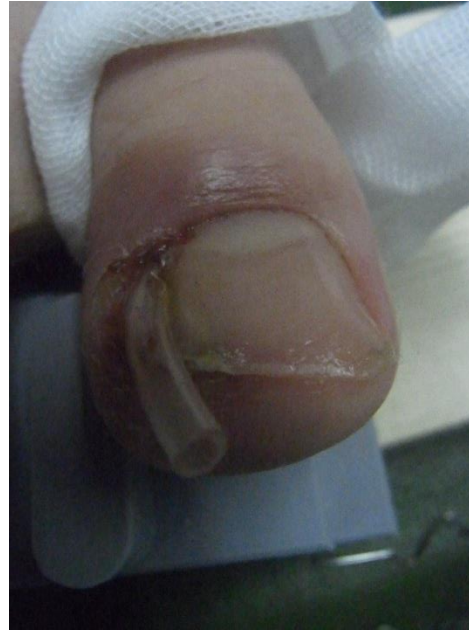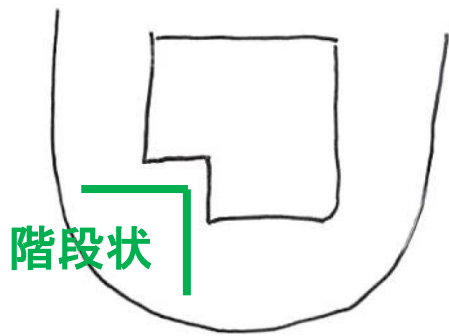


2年前に、別の病院で左拇趾をフェノール法で手術してもらいました。
今度は逆の右側の拇趾が同じようになってきたので、
でも、手術はや、だったので、
それ以外の方法で治してくれるところを探してた。

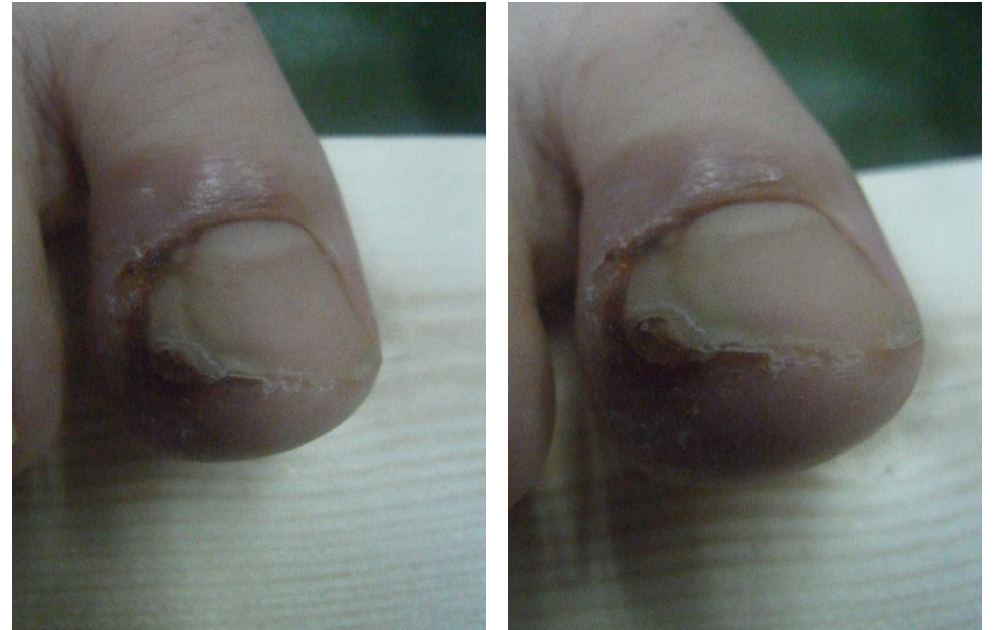

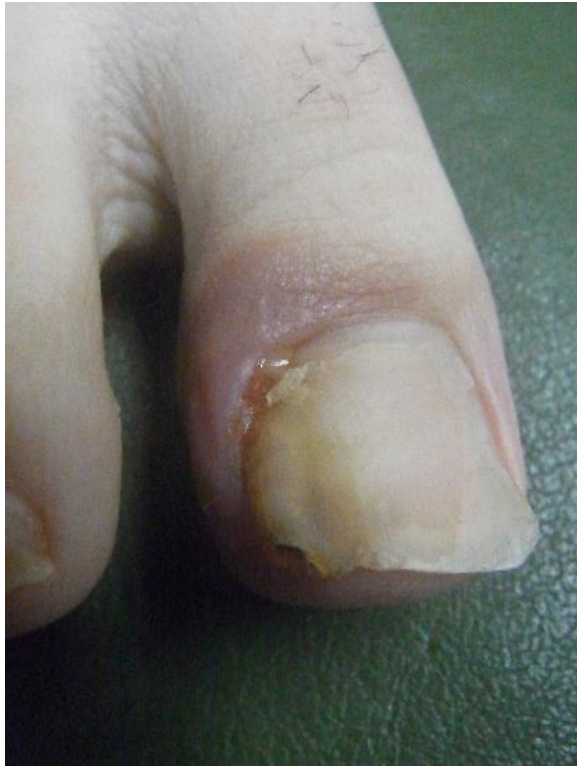爪エレバで持ち上げて観察すると、
肉のなかの爪は階段状になってます。



爪はふやけていて、
Wireをかけても割れそう。
そういうときは、tube splintingのガター法で一旦逃げる。

tube設置して、全体を人工爪で固める



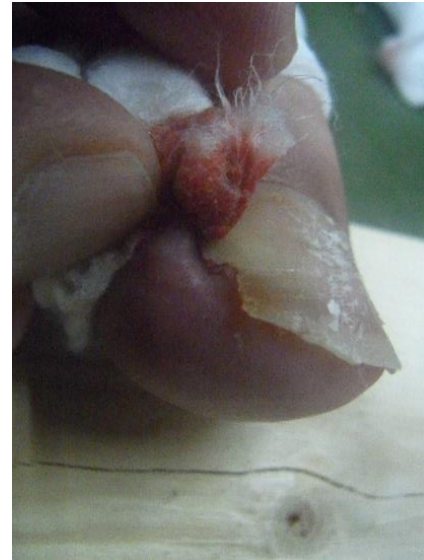

5週間後に再来

Tube入れて2週間くらいはなんともなかった。

今はちょっと触られただけでも痛いです。

(ジャア、コンナニ腫レルマデ、放ッテオカナキャ、ヨカッタノニ、、、)



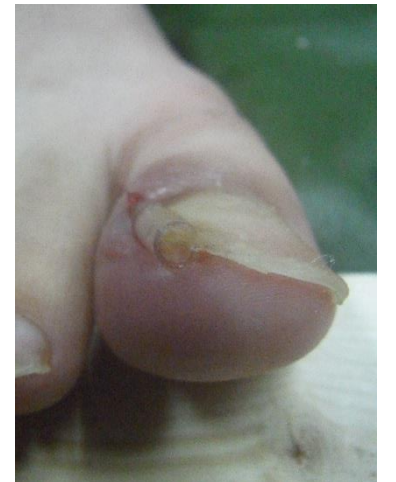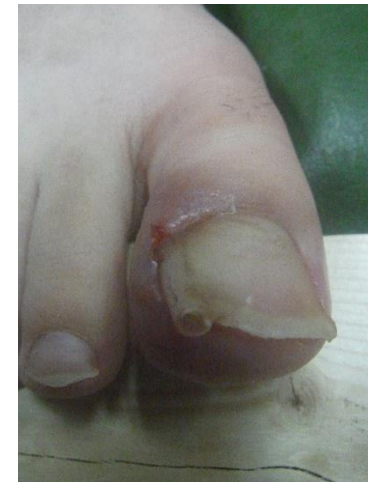人工爪除去し、しばし観察。

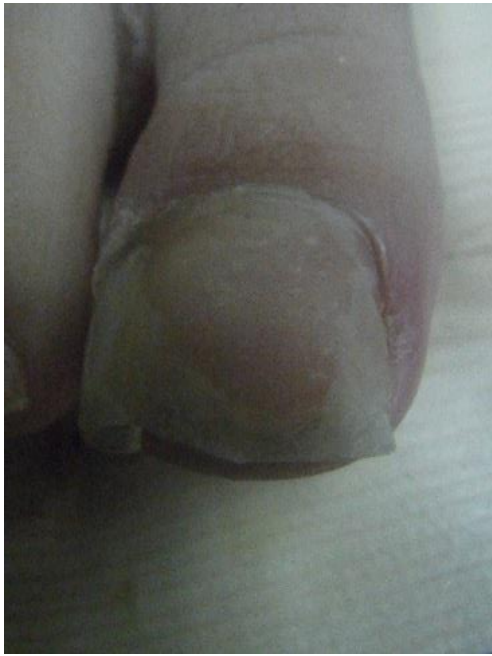まだ、段差はそのまま

探るも、新たな爪刺があるわけでもなく、
伸びた爪とtubeとの境で刺激されて化膿した？
爪甲は湿軟していて、wireかけられないので、
再度ガター法に、

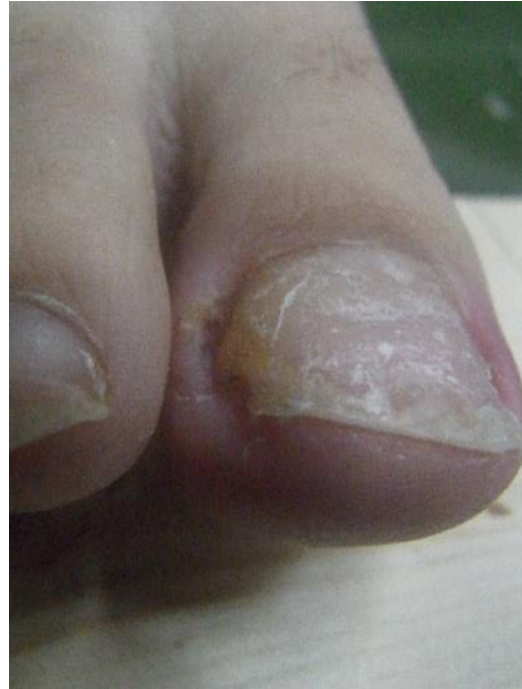次は、2週間くらいで来てください。

爪甲のふやけているのもとれてるだろうから、
そこからwire処置に変えましょう、、

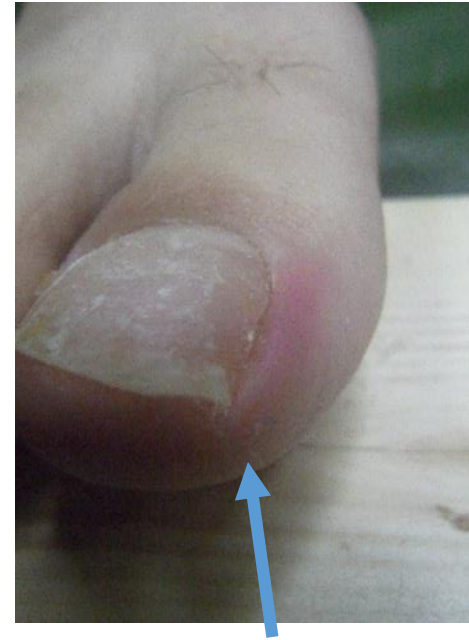



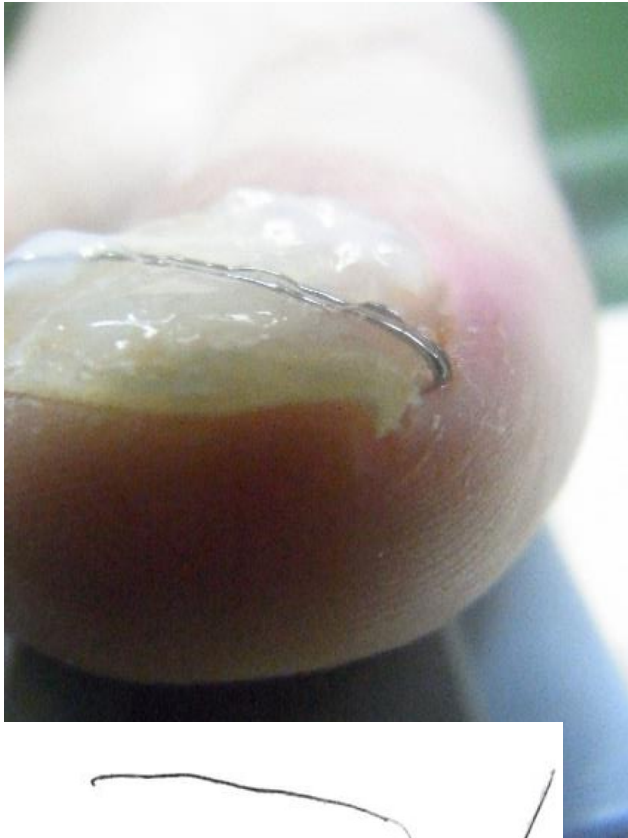
2週後、
痛みはとれました。
でも、逆の内側で痛みが出てきました。



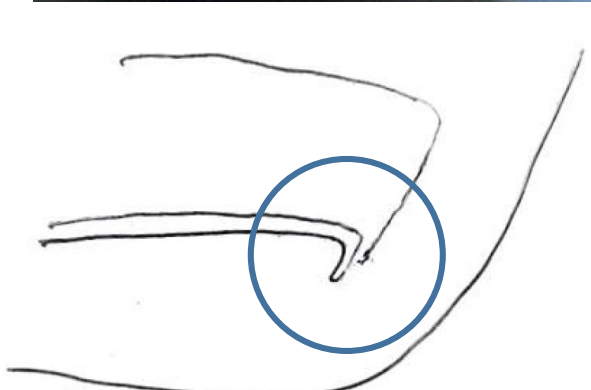
人工爪とtube除去するところ。
階段状のところも、文字通り「段々」のびてきました。
腫れも軽減し、爪甲のふやけもなくなりました。



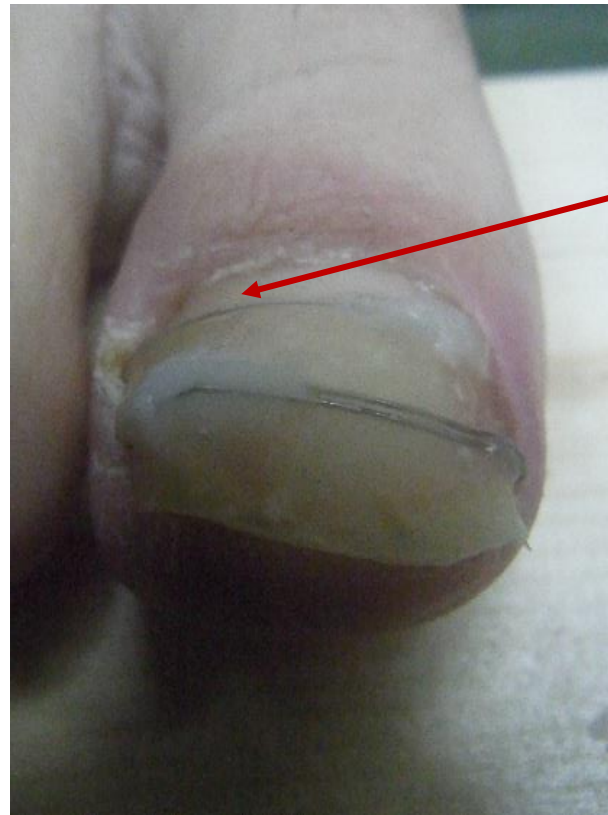逆の内側は、赤く腫れてて、
0.5mmくらいがステイプラー型に陥入してます。



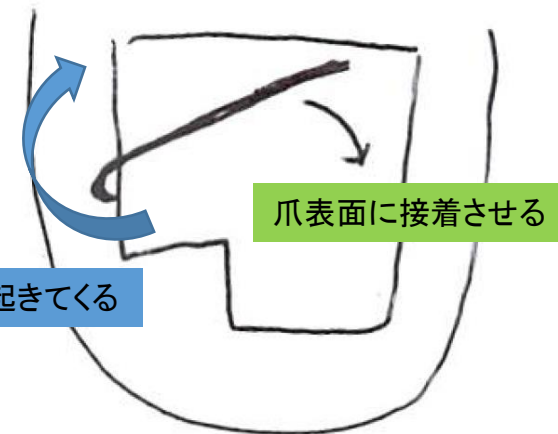
ステイプラー型の爪の端にwireを設置して、
少し矯正をかけると、wireが緩んで外れそうな気がしたので、
さらにもう一本追加。



ちょっとした陥入なんですけど、痛いんですね。
はじめて来た時は痛くなかったのに、
途中から痛くなったのはなんでかなあ？



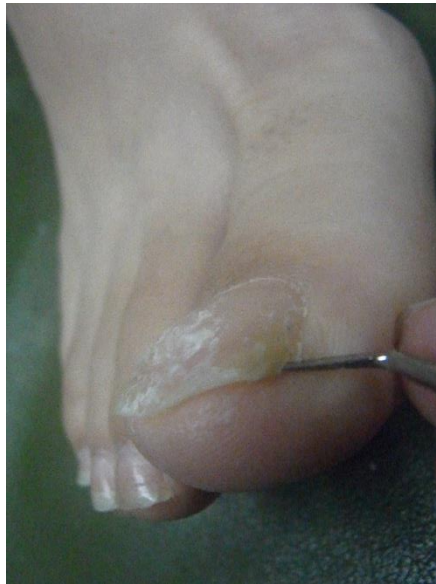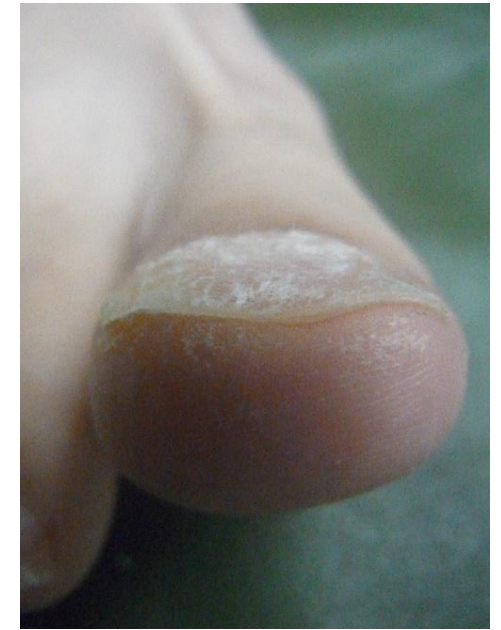
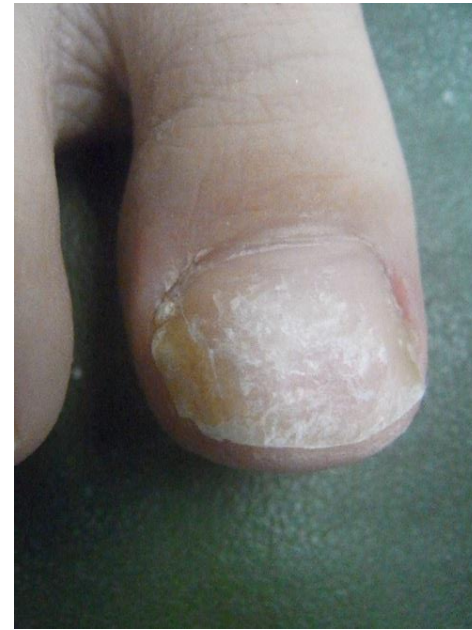階段状の爪の根元のところにも
Wireをかけて、
起こしてくるようにしました。



そうすると、爪が起きてくる

爪表面に接着させる

それから約2ヶ月、
どうしてるかな、、と思っていたころに来院。
2本かけていた内側のワイヤーが一昨日、はずれました、と。
Hookの部分が外れて、wireが浮き上がっていました。
今は全く痛みなし、と。
左の階段状の部分も先までのびていたので、
すべてのwireを除去



ステープラー型が陥入していたのも
すっきり伸びています。
痛みなし

これにて、一件落着。
めでてえなあ。